TC DO PESCOÇO

REVISÃO DA ANATOMIA NORMAL E IMPORTÂNCIA NO ESTADIAMENTO TUMORAL

Isabel Candelária[1], Catarina Oliveira[1], Susana Basso[2], Filipe Caseiro Alves[3]

INTRODUÇÃO

A anatomia da região cervical é complexa, sendo dividida em vários espaços em função de planos fasciais. Os mais importantes correspondem às fáscias cervicais superficial e profunda. O conhecimento destes espaços e estruturas neles contidas, permite inferir sobre a localização e origem das lesões neoplásicas.

FÁSCIAS CERVICAIS

FÁSCIA CERVICAL SUPERFICIAL

Constituída por tecido conjuntivo e gordura, rodeia o pescoço e contém o músculo platisma, gânglios linfáticos superficiais e estruturas vasculares.

FÁSCIA CERVICAL PROFUNDA

Subdivide-se em três camadas:

Superficial – estende-se desde a base do crânio até ao esterno. Reveste os músculos esternocleidomastoideu, trapézio, feixe inferior do omo-hióideu. Inclui os espaços parotídeo e mastigador.

Média (bucofaríngea) – estende-se desde a base do crânio até ao pericárdio. Envolve os músculos infra-hióideus, glândulas tiróide e paratiróides, laringe e traqueia. Corresponde ao limite anterior do espaço retrofaríngeo.

Profunda (perivertebral) – estende-se desde a base do crânio e funde-se inferiormente com a camada media. Envolve os músculos pré-vertebral e para-espinhoso, bem como o plexo braquial, nervo frénico e vasos vertebrais. Corresponde ao limite anterior do espaço pre-vertebral, contribuindo tambem para as margens dos espaços retrofaríngeo e carotídeo.

ANATOMIA

Em função da delimitação anatómica pela fascia cervical profunda e osso hióide, podemos distribuir as estruturas cervicais por duas grandes regiões: supra-hióide e infra-hióide. Alguns dos espaços cervicais incluem estruturas que são comuns a ambas as regiões.

REGIÃO SUPRA-HIÓIDE

(A) Espaço parafaríngeo: contém gordura, artérias faríngeas ascendentes e maxilar interna, ramos do nervo submandibular, glândulas salivares minor e músculo salpingofaríngeo. As lesões que surgem neste espaço resultam frequentemente de extensão de lesões dos espaços adjacentes.

(B) Espaço mucoso faríngeo: contém as superfícies mucosa e submucosa da nasofaringe, cavidade oral, oro e hipofaringe, tecido linfóide, glândulas salivares minor, torus tubarius, músculos constritor médio e superior, palatoglosso e palatofaríngeo, elevador do véu do palato e fascia faringobasilar. Nesta topografia, as massas intrínsecas mais frequentes são os carcinomas espinhocelulares com origem naso, oro e hipofaríngea.

(C) Espaço parotídeo: contém as glândulas parótidas, nervo facial, veia retromandibular, gânglios linfáticos, artéria carótida externa e ducto parotídeo. A patologia tumoral a este nível surge sobretudo a nível das parótidas. Se as massas forem circunscritas por 50% da glândula, são designadas de intra-parotídeas.

(D) Espaço mastigador: contém o corpo e ramos da mandíbula, músculo masseter, músculos pterigóides medial e lateral, músculo temporal, artéria e veia alveolar inferior, ramos dos nervos mastigador e alveolar inferior. Neste espaço, as lesões sarcomatosas dos tecidos moles, cartilagem e osso representam a etiologia neoplásica mais frequente.

(E) Espaço bucal: contém gordura, glândulas salivares minor, ductos parotídeos, artéria e veia faciais, ramos dos nervos facial e mandibular, gânglios linfáticos. O surgimento de lesões a este nível ocorre por contiguidade, a partir dos espaços mastigar e sublingual. Por vezes, é sede de lesões metastáticas, e raramente de lesões primitivas das glândulas salivares minor.

(F) Espaço sublingual: contém o músculo hioglosso, veia e artéria linguais, IX e XII pares craneanos, nervo sublingual, lobos profundos das glândulas submandibulares e ducto submandibular, glândulas sublinguais e respectivos ductos. A lesão que mais frequentemente acomete este espaço é o carcinoma espinhocelular da lingual.

(G) Espaço submandibular: contém feixe anterior do músculo digástrico, veia e artéria faciais, nervo hipoglosso, lobo superficial da glândula submandibular, glânglios linfáticos submandibulares, submentonianos e gordura.

REGIÃO INFRA-HIÓIDE

(H) Espaço visceral: contém hipofaringe, laringe, traqueia cervical, glândulas paratiróides e tiróide, gânglios paratraqueais e nervos laríngeos recurrentes. Este espaço é relevante no que respeita a patologia neoplásica da tiróide e paratiróides e, em menor grau, carcinomas espinhocelulares da faringe e laringe.

(I) Espaço cervical anterior: contém apenas gordura

ESPAÇOS COMUNS

(J) Carotídeo: contém artérias carótidas, veias jugulares internas, partes superiores do IX, XI, XII pares craneanos, X par craneano, plexo simpatico e gânglios cervicais profundos. Embora habitualmente corresponda a localizaçao primordial de lesões vasculares, podemos encontrar metastização ganglionar a nível da cadeia cervical profunda.

(K) Retrofaríngeo: contém gânglios linfáticos e gordura. Este espaço constitui uma referência importante no estadiamento de carcinomas espinhocelulares com origem supra-hioidea.

(L) Perivertebral: contém os músculos pré-vertebrais, artéria e veia vertebrais, músculos escalenos, plexo braquial proximal, vertebras cervicais, músculos paraespinhosos, nervo frénico.

(M) Espaço cervical posterior: contém gordura, plexo braquial pré-axilar, nervo espinhal acessório, nervo escapular dorsal e gânglios linfáticos espinhais acessórios. Nesta topografia, a patologia neoplásica mais relevante corresponde a metastização de carcinomas espinhocelulares e linfomas.

CONCLUSÃO

O conhecimento da anatomia normal do pescoço em tomografia computadorizada, embora complexo, é fundamental na prática diária de qualquer radiologista. A tomografia computorizada desempenha um papel importante na avaliação das neoplasias do pescoço, nomeadamente no estadiamento locorregional, com consequente impacto terapêutico. A sua acessibilidade e resolução espacial tornam-na a ferramenta ideal para avaliação da anatomia normal e alterações patológicas do pescoço.

AUTORES

1 – Interno Complementar Serviço de Imagem Médica do Centro Hospitalar e Universitário de Coimbra.
2 – Assistente Hospitalar do Serviço de Imagem Médica do Centro Hospitalar e Universitário de Coimbra.
3 – Director do Serviço de Imagem Médica do Centro Hospitalar e Universitário de Coimbra.

REFERÊNCIAS BIBLIOGRÁFICAS

Hansberger, H.R., Osborn, A.G., Differential diagnosis of head and neck lesions based on their space of origin. The suprahyoid part of the neck, AJR, 1991, 157: 147-54

Smoker, W.K., Hansberger, H.R., Differential diagnosis of head and neck lesions based on their space of origin. The infrahyoid part of the neck, AJR, 1991, 157: 155-59.

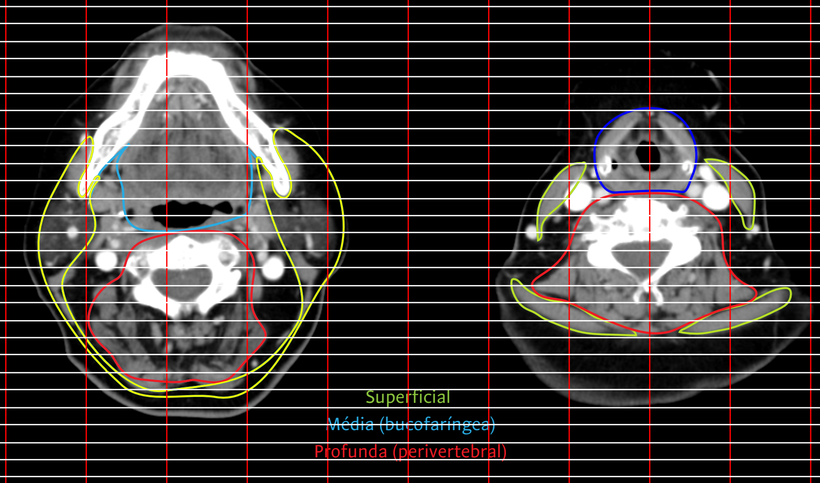

Figuras 1: Representação das estruturas envolvidas pelas camadas da fáscia cervical profunda.

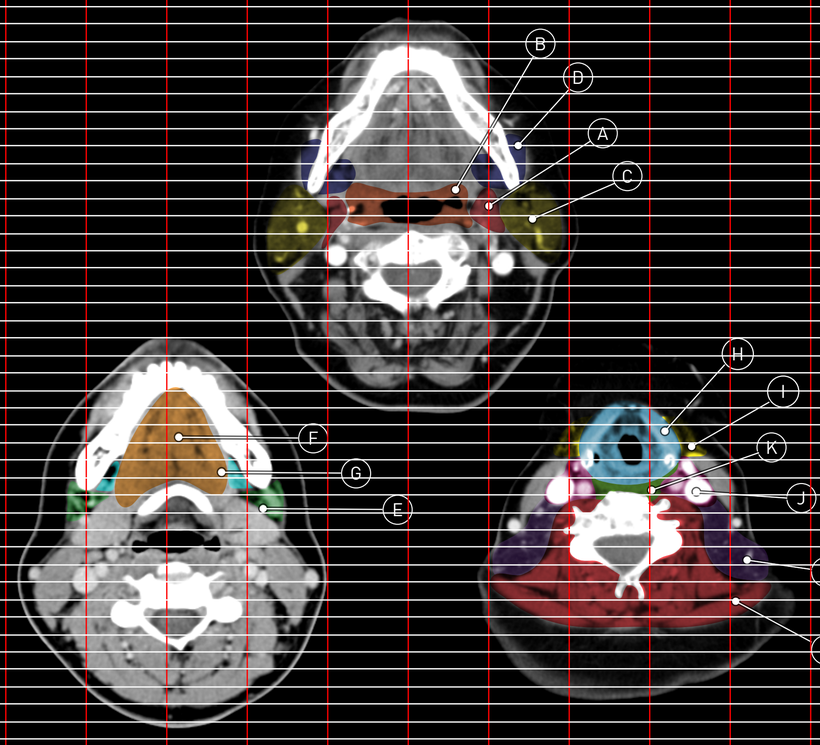

Figura 2: Anatomia das regiões supra e infra - hióide.

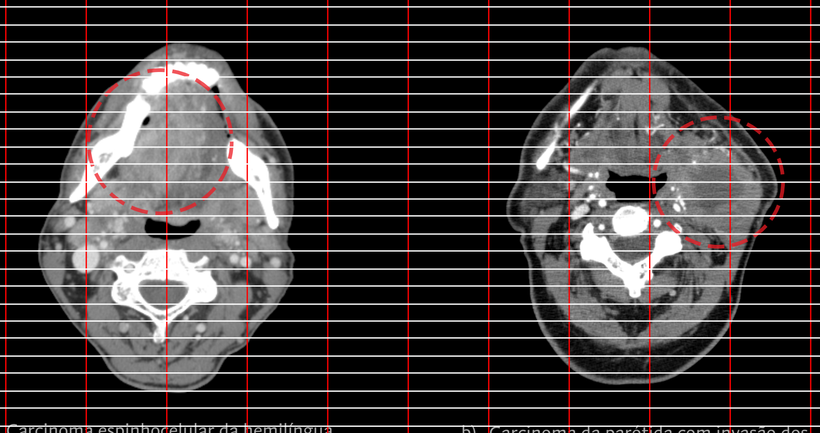

a) Carcinoma espinhocelular da hemilíngua direita com invasao do espaço sublingual.

b) Carcinoma da parótida com invasão dos espaços vascular e parafaríngeo esquerdos.

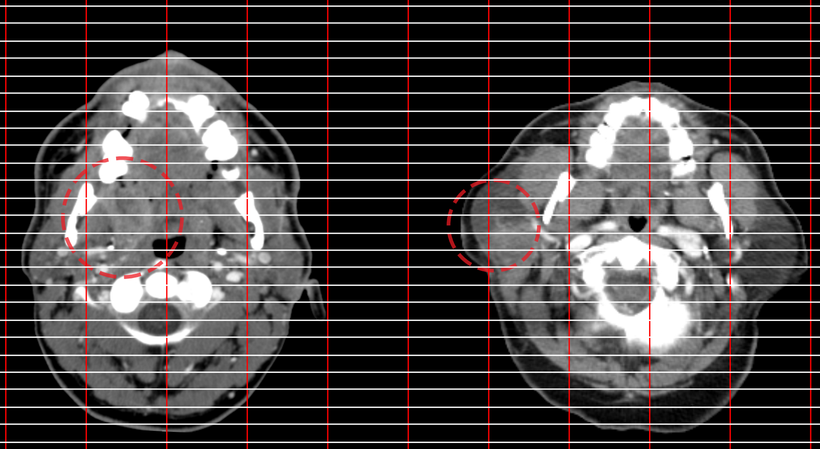

c) Carcinoma espinhocelular da tonsila direta com invasãodo espaço parafaríngeo homolateral.

d) Lesões metastáticas intra-parotídeas de carcinoma espinhocelular retroauricular.

Figura 3: TC do pescoço, planos axiais em janela de tecidos moles da região supra-hióideia. Alguns exemplos de lesões neoplásicas dos vários espaços cervicais..

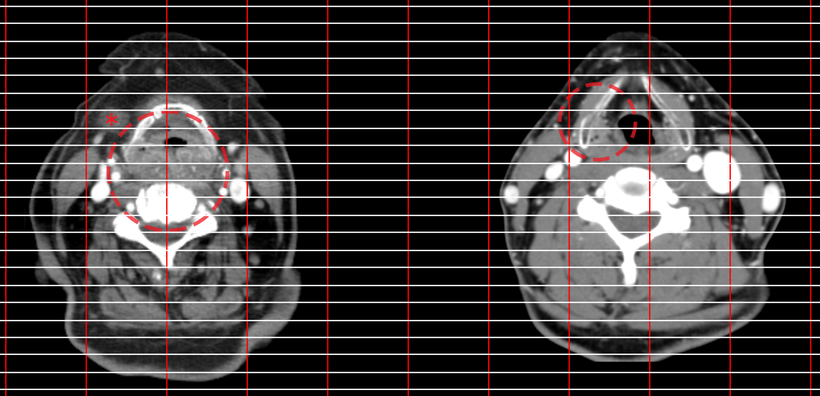

a) Carcinoma espinhocelular da faringe com infiltração do espaço mucoso faríngeo.

b) Carcinoma da corda vocal direita, com invasão da cartilagem tiróidea homolateral.

Figura 4: TC do pescoço, planos axiais em janela de tecidos moles da região infra-hióideia. Alguns exemplos de lesões neoplásicas dos vários espaços cervicais..

CNR 2014 oncologia urgência TRÓIA 7-8-9 Maio
CHUC Centro Hospitalar e Universitário de Coimbra